

TOY FOX TERRIER KENNEL NEWS

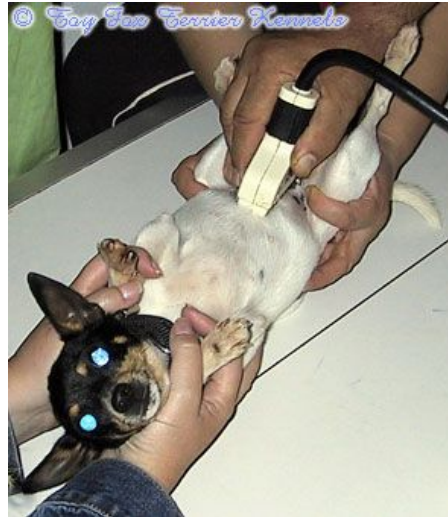Toy Fox Terrier Kennelin Newsletter

Moi! Tervetuloa kesäisen Toy Fox Terrier Kennelin Newsletterin pariin!

Tässä Newsletterissä käydään läpi kennelimme asioita, uutisia, ja muita juttuja. Newsletter toimitetaan maksutta kaikille, jotka ovat osoittaneet kiinnostusta kennelimme koiriin. Jos et ole saanut omaa Newsletteriä ja haluaisit sellaisen, laita sähköpostia osoitteeseen info@toyfoxkennel.com

Kennelimme A.Pirkkalainen tiineenä

Kennelimme pienin aikuinen koira, tri-color narttukoira 'PR' Dunkel's Mignetin A.Pirkkalainen astutettiin tulevalle isällä eli kennelimme Micro Pawlla 14.6, 16.6 ja 19.6.2004. Pennut tulevat olemaan väritykseltään tri-color. Emä ja isä sekä heidän emät ja isät ovat 100 % terveitä, tarkastettuja ja käytössä erinomaisiksi todettuja käyttökoiria. Molemmat vanhemmat ovat kooltaan suhteellisen pieniä, joten



A.P. tiineysultrassa 23.7.2004.

tämän pentueen pennun tulevat luultavimmin myös olemaan kooltaan pieniä. Pentueen laskettu syntymäaika on noin 13.8.2004.

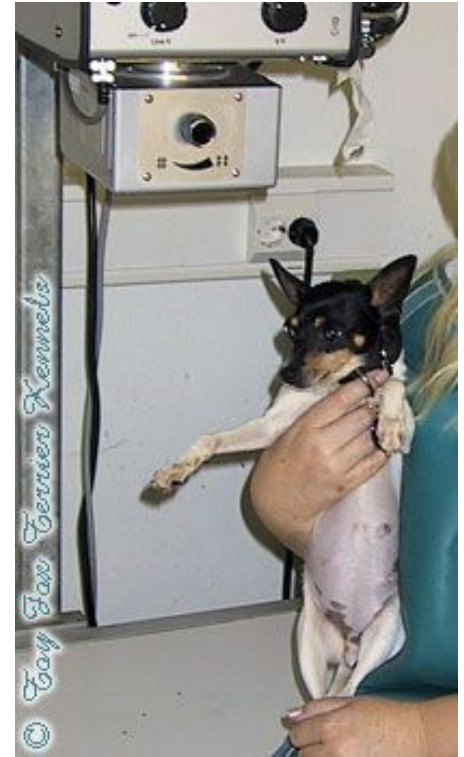Kävimme A.Pirkkalaisen kanssa tiineysultrassa perjantaina 23.7.2004. Eläinlääkäri näki A.P.:n masukassa ainakin viisi pentua! Olemme tosi iloisia että pikkuisella on niin paljon jälkikasvua tulossa, sillä se pienentää yksittäisten pentujen kokoa ja tämä on tärkeää näin pienelle koiralle ja varsinkin vielä ensisynnyttäjälle.

Kävimme A.P.:n kanssa tiineysröntgenissä 6.8.2004, jolloin ELL näki selvästi neljä pentua, mutta kallojen luut olivat vielä niin epäselvästi laskettavissa, että käymme uudessa tiineysröntgenissä perjantaina, 13.8.2004.

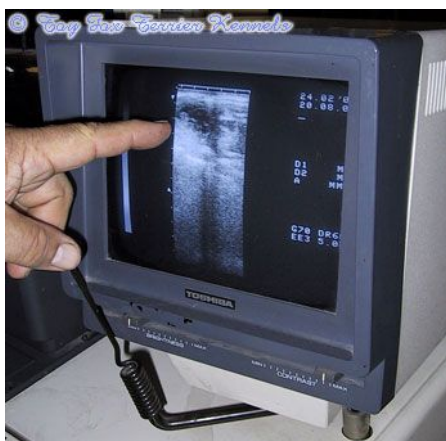
A.Pirkkalaisen tiineys on edennyt päivään 55 ja synnytys tapahtuneen 13.8 tienoilla.

Kennelimme Nell tiineenä

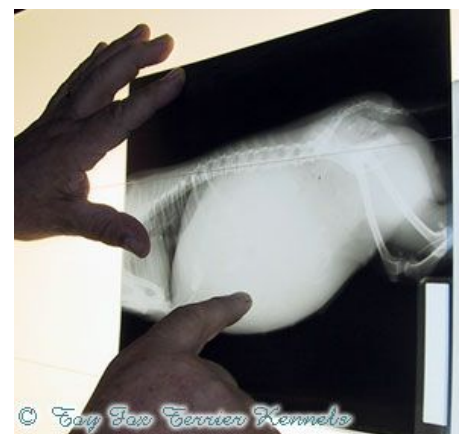Kennelimme suurin aikuinen koira, tri-color narttukoira 'PR' Dunkel's Nell of Phoenix on astutettu tulevalle kahdella isällä eli kennelimme Mikella (Dunkel's Micro Paw of Phoenix) sekä Benjaminilla (Holmberg's Benjamin of Phoenix) useaan eri otteeseen. Nellin edellinen astutus ei onnistu-



A.Pirkkalainen tiineysröntgenissä 6.8.2004. ELL näki vähintään neljä pentua röntgenkuvissa, mutta kuvien epäselvyyden takia käymme vielä uudessa tiineysröntgenissä 13.8.2004.



Tiineysultrassa varmistetaan narttukoiran tiineys. Usein pystytään myös laskemaan pentujen määrä, mutta tämä luku on ainoastaan suuntaa antava. Varsinainen pentujen lukumäärä selviää tiineysröntgenissä.



Tiineysröntgenin tärkein funktio on saada tieto pentujen lukumäärästä ennen synnytystä. Näin viimeisen pennun jälkeen kättilö voi rauhoittua kun tietää, että enempää jälkikasvua ei ole enää tulossa. Röntgensäteiden vähäinen määrä ei vahingoita pentuja tai emoa.

TOY FOX TERRIER KENNEL NEWS



Nell tiineysultrassa 23.7.2004.

nut, joten nyt halusimme varmistaa pentueen onnistumisen tekemällä ns. split-litterin, eli pentueen, jolla on kaksi isää. Kun pennut ovat syntyneet, otetaan niistä sekä kaikista kolmesta vanhemmasta DNA-testit, jotta tiedetään, kuka on kenenkin siittäjä pentu. Pennut tulevat olemaan väritykseltään tricolor. Emä ja isät sekä heidän emät ja isät ovat 100 % terveitä, tarkastettuja ja käytössä erinomaisiksi todettuja käyttökoiria. Pentueen laskettu syntymäaika on noin 21.8.2004.

Kävimme Nellin kanssa tiineysultraäänessä 23.7.2004. Eläinlääkäri näki Nellin massussa vähintään kaksi pentua, mutta luku varmistuu tiineysröntgenissä 16.8.2004.

Nellin tiineys on edennyt päivään 46 ja synnytys tapahtunee 22.8 tienoilla.

Hampaiden huollosta

Oikea ruokinta on amerikankääpiöterrierin hampaiden terveyden perusedellytys. Koirat hoitavat itse hampaitaan luita jyrsimällä, mutta on silti olla tarpeen välillä pestä koiran hampaat hammasharjalla ja

koirille tarkoitettulla hammastahamalla. Jos hammastahna on koiran mielestä pahan makuista, riittää pelkkä hammasharjalla peseminen muutaman kerran viikossa. Tärkeää on mekaaninen puhdistus.

Hampaiden puhtaanapito on tärkeää hammaskiven ehkäisemiseksi. Hoitamattomana hammaskivi johtaa ientulehdukseen, ikenien vetäytymiseen ja vähitellen hampaiden irtoamiseen. Kun koiran hampaita hoitaa hyvin pennusta asti, ne ovat vielä melko puhtaat vanhanakin.

Pennun voi totuttaa hampaidenharjaamiseen pienellä lastenhammasharjalla. Älä käytä ihmisille tarkoitettuja hammastahnoja. Pureskeltavaksi kannattaa antaa nahkaisia puruluuta. Näin pystyy ehkäisemään hammaskiveä. Hammaskivi näkyy kellertävänä plakkinä ja hengitys haisee pahalle. Ellei sitä poistateta, voi se aiheuttaa ientulehduksen ja hampaiden enneaikaista irtoamista.

Joillekin amerikankääpiöterriereille hammaskiveä ei tule mainittavasti ikinä, joiltakin eläinlääkäri joutuu poistamaan sitä parikin kertaa vuodessa. Tätä pystyy hyvin välttämään hampaiden jokapäiväi-

sellä harjauksella sekä nautan luiden (raakana) ja nahkaisten puruluisen säännöllisellä pureskelulla.

Kennelimme uusimmat tulokkaat

Kenneliimme on jälleen tulossa hienoja vahvistuksia USA:sta! Olemme juuri lyöneet kaupat lukkoon upeasta aikuisesta narttukoirasta, joka on edesmenneen Shirley Thompsonin, Toy Acres Kennel koiria. Kenneliimme saapuva narttu nimeltään Patti on kaksivuotias, todella hieno tri-color koiria. Lisäksi olemme tehneet kaupat kahdesta white & tan pennusta, toinen on uros ja toinen on narttu. Uros nimeltään Bebe saapuu kasvattajalta Margo Carter, Phoenix Rising Kennel. Narttu nimeltään Brownie saapuu kasvattajalta Mary Ruth Schuner, Marfox Kennel.

Kaikki kolme uutta koiraa saapuvat kenneliimme elokuun aikana.

Kesähelteitä

Kenneliimme koirat ovat päässeet nauttimaan kauan odotetuista kesähelteistä elokuussa! Koirien vuorokausirytmisi on hieman sekaisin helteistä johtuen. Aamulla aurinkoon pitää päästä jo aikaisin, sitten köllötellään koko päivä vuoroin auringossa ja vuoroin varjossa, iltasella viivytään ulkosalla niin pitkään kuin lämpöä riittää. Ja sitä lämpöähän riittää! Helteet ovat hellineet meitä jo pitkään ja koirat ovat sitä mieltä, että saavat jatkuakin!



Kennelimme kasvatti, hieno amerikankääpiöterrieriurossa Pikkolo Jr. aka Dali, on myös nauttinut loppukesän helteistä.